

脳ドックについて

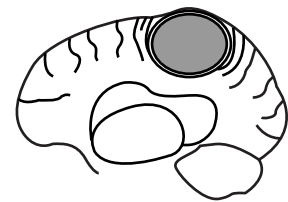
まず始めにドック検査についてご説明いたします。基本的にドックでは正常でないものは全て異常として扱います。その理由はドックとは健康診断の一環であり、お受けになられた方々にご自分の健康状態を良く知って戴くためです。正常でない所が、年齢的な変化と考えるか、精密検査を受けるべきか、治療を行うべきかの判断が非常に難しい場合もあります。また特に、「脳」は非常に弱い臓器で、脳細胞は殆ど再生ができませんので、一度正常でなくなった部分は元に戻ることが出来ません。これまでの全国での脳ドック施設のデータでも、精密検査を行っても異常がない例もあれば、経過観察とした方が脳卒中を起こされたこともあります。また、当施設でも、経過観察とした方がその後お受けにならず、2～3年後に脳卒中を起こされた方もおいでになりますし、前年は正常であった方に翌年脳腫瘍が見つかった方もおいでです。すなわちドックと言いますのはあくまでも「お受けになった時点」での結果であって、その後の保障をしているわけではございませんので、できれば年に一回お受けになることをお勧めいたします。その後の検査が必要な場合は、当施設でお受けになっても他施設（なお当施設では日本医科大学神経内科と提携しております。）でお受けになっても結構です。他施設をご希望の場合は紹介状や資料もご用意させて戴きます。

<脳MRI、MRA（血管撮影）検査>

脳断面所見では主に脳細胞の器質的な変化を検査しています。脳血管所見は、脳内を走る血管に動脈瘤や血管奇形、血管閉塞、狭窄等の異常がないかを検査しています。主な所見について、簡単にご説明いたします。

1. 脳腫瘍

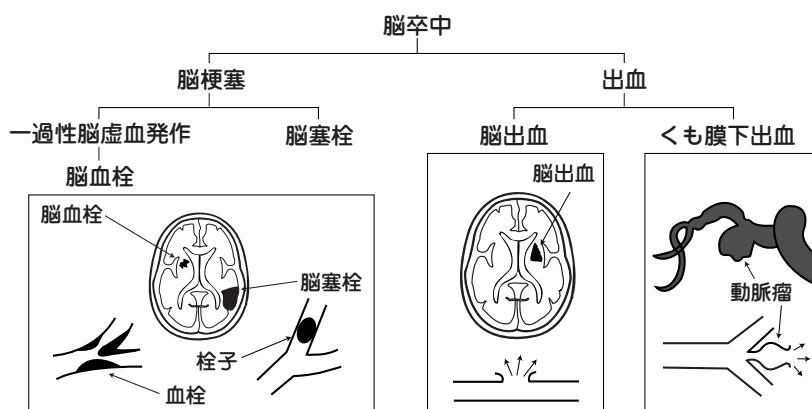
良性と悪性場合があります。その腫瘍の大きさや性質、部位、症状等によって治療（主に脳神経外科にて手術になります。）の対象になったり、あるいは経過の観察が必要です。



2. 脳卒中

脳卒中には、血管が詰まって起こる脳梗塞と、出血性の疾患である脳出血、くも膜下出血、そしてその他に、一過性脳虚血発作があります。

(a) **脳梗塞** 脳の血管が詰まって起こる病変です。この中に脳血栓症（動脈硬化が原因で血管が細くなって最終的に詰まってしまい、その血管が栄養する脳細胞が死んでしまう病気です。）と脳塞栓症（血管壁や心臓内に血栓<栓子>ができ、それがはがれて血流の



って脳に達し、血管を突然詰めて起こります。)が含まれます。また、症状がないのにMRIで脳梗塞が見つかる場合を無症候性脳梗

塞と呼んでいますが、これが基礎にある方には、将来、症候性（症状の発現する）脳卒中が起こりやすいというのが現在の学会での大方の考え方です。無症候性にしても、症候性の脳梗塞にしても、繰り返したり多発したりすると、脳のダメージが強くなり、将来脳卒中が原因で起こる脳血管性痴呆に至る可能性が高くなります。

*一過性脳虚血発作

脳梗塞や脳出血はもし起こしていれば、MRIやCTの画像上に現れますが、一過性脳虚血発作は画像上異常所見がないにもかかわらず、短時間めまいや手足の麻痺、言葉がうまく話せない等の脳卒中様の症状が出る疾患を言います。これらの症状は多くは数分から数十分程度で正常にもどります。これは、一時的に脳の血液の流れが悪くなるために起こるのですが、近い将来、脳梗塞を起こす信号ですので注意や治療が必要です。

(b) **脳出血** 脳の血管が破けて起こる病変です。脳梗塞と同様に無症候性のものと症候性のものがあります。突然血管が破れ血液が脳を圧迫し重症な意識障害や麻痺などを起こし最も生命予後が悪い病気です。原因は動脈硬化で、高血圧症の方に多く見られます。

(c) **クモ膜下出血（脳動脈瘤、脳動静脈奇形等）**

脳動脈瘤は、脳動脈の一部が膨隆したもので、先天性のものと、後天性のものがありますが、最近では遺伝的なものもあると言われていています。また脳動静脈奇形は、本来、直接交通をもたない動脈と静脈が、先天的につながっているために、圧の低い静脈系に過大な力が加わって出来たものです。共に破裂すれば若い人の突然死の原因の一つであるクモ膜下出血や、脳内出血をきたします。動脈瘤などの大きさや部位、形状等を考えあわせて治療方針が決まります。

さて、以上のように、脳梗塞、脳出血は動脈硬化が原因で起こる疾患です。高齢になるほど動脈硬化が進むのはやむをえないことですが、それ以外のところで動脈硬化の進行を予防するためにはどんな事につけねばよいのでしょうか。それは、高血圧症、糖尿病、高脂血症（コレステロール、中性脂肪が高い、HDL-コレステロールが低い）といった生活習慣病や心疾患（狭心症、心筋梗塞等の虚血性心疾患、心房細動等の不整脈、弁膜症等）にならないようにすること、また、なってしまった場合はきちんと治療することです。脳ドックの結果によっては脳卒中予防の目的で、薬剤の服用をしていただくこともあります。それはあくまでも二次的な治療です。脳血管の動脈硬化を抑えるためには、脳卒中のリスクファクターとも言われるこれらの疾患を、うまくコントロールすることが最も大事です。本日の脳ドックで異常を指摘された方は、その判定により、必ず治療または経過観察を行って下さい。

3. **血管周囲腔又は変性**

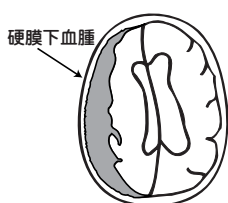
脳血管の周囲に隙間ができたものが血管周囲腔、また、当院では脳の細胞が薄くなった部分を総称して「変性」とまとめて表現しています。これらはどうしてできてくるのかその原因はまだ解っていませんが、これらが多発したり、増悪すると、上記の無症候性脳梗塞と同様に脳卒中を起こしやすいと言われていています。また、変性の所見の中には特殊な神経疾患の可能性もありますので、やはり、経過観察が必要です。

無症候性脳梗塞も含めてこういった変化は、高齢になるに従って出てきやすくなります。だいたい60歳代になると現れる方の割合が増加してきます。これらは、増えてきても症状が出ないため、定期的な経過観察が必要です。

4. 白質病変（脳血流低下）

多くの場合動脈硬化が原因で、脳血流が持続的に低下してくると脳室周囲に現れる所見とされています。この部位の脳の細胞は正常に比べ希薄化しています。程度が強くなると痴呆を起こしやすいと考えられており、このため、程度の強い場合は脳の血液の流れを見る検査が必要になる事もあります。

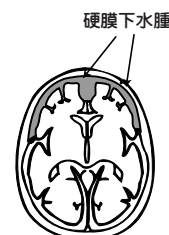
5. 硬膜下血腫



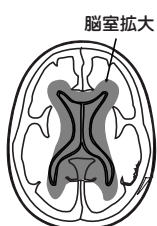
硬膜とクモ膜の間に血液がたまった状態をいいます。多くは外傷が原因です。受傷後数日で症状を呈したものを急性、数週から数ヶ月、あるいは1年以上を経過したものを慢性としています。急激に出血しますと脳を圧迫し、頭痛、吐き気、意識障害、痴呆等の症状が出るため、外科的処置が必要です。

6. 硬膜下水腫、脳萎縮

硬膜下水腫も脳萎縮の一つの現れです。脳萎縮は年齢によってやむをえない面があります。直ちに病的な意味があるかどうかは判断できませんが、進行性であったり、何等かの症状がでてくれば痴呆になることもありこの場合は治療が必要になってきます。また、先天的な硬膜下水腫もあり、この場合は心配いりません。



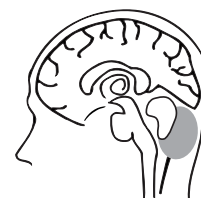7. 脳室拡大



高齢になる程脳が萎縮するため、ある程度の脳室の拡大は認められます。ただ、それが高度な場合は正常圧水頭症のような疾患も考えられます。これは、脳室内を環流している髄液の吸収障害によるもので、高度になれば痴呆、歩行障害、尿失禁等をきたしてくるので、外科的な処置が必要になることもあります。原因不明のことが多いのですが、クモ膜下出血や脳腫瘍等の手術の既往のある方に起こることがあります。

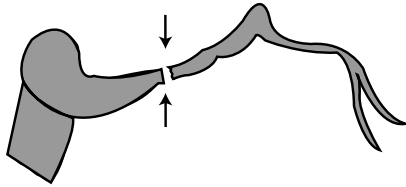
8. クモ膜嚢胞

脳は髄膜という被膜で覆われています。髄膜は外から硬膜、クモ膜、軟膜の3層からなっています。クモ膜と軟膜の間がクモ膜下腔ですが、ここに髄液を満たした嚢（ふくろ）を作っている場合、これをクモ膜嚢胞と呼んでいます。先天性のもの他、外傷その他で発生するものもあります。その部位や大きさ、時に、中に出血した場合等では大きくなり脳を圧迫するため外科的処置が必要なこともあります。



9. 脳動脈の狭窄または閉塞

原因は、脳内の血管の動脈硬化です。狭窄した血管を放置すれば、将来それが詰まり脳梗塞を起こす可能性があります。また、はっきりとした症状がないのに既に血管が閉塞していることもあります。いずれにしても狭窄または閉塞のある場合、その方の脳の動脈硬化はかなり進んでいると考えられ、今後重症な脳卒中を引き起こす可能性があります。特に中大脳動脈や内頸動脈では広い範囲の脳に酸素や栄養の補給



を行っていますので、つまりますと重大な脳卒中を起こす可能性が非常に高いため、血流を見る検査や特殊な血管撮影等の精密検査を行ない治療を要する場合があります。

*血管の狭窄または閉塞について

脳の血管は正常の場合、だいたい左右対称で同じ太さをしています。血管の狭窄または閉塞の所見の見られる方ですが、それを確定診断するためには、精密検査が必要です。それは、実際に狭窄や閉塞がないのにあたかも血管に異常があるかのように写ってしまうことがあるからです。一つはMRIという機械が脂肪の影響を受けやすいため、また時には骨の影響でそれが邪魔をし、写りの悪くなることがあります。次に、特に椎骨動脈に多いのですが、先天的に血管の太さに左右差のある場合、細い側の血管の写りが悪くなります。残念ながら、このような病的意味のない理由で血管の写りの悪い方が多数いらっしゃいます。判定は、患者さんの年齢や高血圧等基礎疾患の有無、症状、断面所見、また写りの悪かった血管の特徴等から総合的に行っておりますが、やはり、全ての血管がきれいに写るのが正常であることを念頭に置いていただき、経過観察となっている方も頭重感、手足の痺れ感、めまい感、ふらつき感等の症状に日頃注意し、必ず経過観察していただきたいと思っております。

*頸動脈超音波検査

脳梗塞は多くは動脈硬化が原因で起こる疾患です。この動脈硬化にもいくつかの種類があるのですが、脳に関係するところでは、頭蓋内の血管に起こる細動脈硬化と、頭蓋外の血管（頸動脈）に起こるアテローム硬化症があります。この頸動脈の病変が高度な症例では、脳卒中発症率が高く、しかも重症な脳卒中を起こしやすいことが欧米の追跡調査で解っています。頸動脈超音波検査では、この頸動脈を観察し、アテローム硬化の程度や血管の狭窄度等を判定いたします。

細動脈硬化とアテローム硬化症は種類が違う動脈硬化と言いましたが、高血圧、糖尿病、高脂血症等の病気をお持ちのかたでは進行しやすいことなど、共通する点も多く、全く別の病態ではありません。しかし、頭蓋内と頭蓋外の血管の動脈硬化の進みかたは様々であり、最近では頸動脈病変の重要性も強調されてきています。将来の脳卒中の発症をできる限り予測するために、脳MRI、MRA検査に加え、頸動脈超音波検査もお受けになることをお勧めいたします。

